



федеральное государственное бюджетное учреждение  
«Национальный медицинский исследовательский центр детской  
травматологии и ортопедии имени Г.И. Турнера»  
Министерства здравоохранения Российской Федерации

УТВЕРЖДАЮ  
Директор  
ФГБУ «НМИЦ детской  
травматологии и ортопедии  
имени Г.И. Турнера» Минздрава России  
С.В. Виссарионов  
2022 г.

**Дополнительная профессиональная программа  
повышения квалификации (ДПП ПК)  
(в рамках непрерывного медицинского образования).**

**по теме: «Современный подход к хирургическому лечению патологии тазобедренного сустава диспластического генеза у детей разного возраста»**

**Со сроком освоения 144 академических часа**

**Целевая аудитория:**

**Основная специальность: травматология и ортопедия**

**Аннотация:**

Частота встречаемости дисплазии тазобедренных суставов остается на достаточно высоком уровне и варьирует в разных странах от 2 - 50 и более случаев на 1000 новорожденных (Сертакова А.В. с соавт., 2017; Roof A.C. et al., 2013; Kotlarsky P. et al., 2015; Ćustović S. et al., 2018). Необходимо подчеркнуть, что это заболевание является причиной каждого третьего случая коксартроза у лиц старше 18 лет (Sternheim A. et al., 2012). По данным литературы, в мире ежегодно выполняется более миллиона операций тотального эндопротезирования тазобедренного сустава по поводу терминальной стадии коксартроза диспластического генеза, а на территории Российской Федерации – 25 на 100 000 населения (Кавалерский Г.М. с соавт., 2015; Pivec R. et al., 2012). Ранняя диагностика и комплексное консервативное лечение детей с дисплазией тазобедренных суставов с использованием функциональных ортопедических приспособлений доказали свою эффективность,

подтвержденную положительными результатами лечения (Баиндурашвили А.Г., Волошин С.Ю., Краснов А.И., 2016; SalasF. et al., 2009; FloresA. Et al., 2010). Одновременно с этим несоблюдение базовых принципов лечения дисплазии тазобедренного сустава, направленных на достижение концентрического вправления головки бедренной кости в вертлужную впадину, неизбежно приводит к сохранению условий для дальнейшего формирования остаточного недоразвития последней. По данным клиники патологии тазобедренного сустава ФГБУ «НМИЦ детской травматологии и ортопедии имени Г.И. Турнера» Минздрава России (далее – Центр) количество детей с несвоевременно выявленной патологией и неадекватно проводимой терапией на сегодняшний день достигает 54% от количества пациентов, которые госпитализируются для проведения хирургического лечения (Поздникин И.Ю. с соавт., 2017).

Значимость этой темы обусловлена тяжестью анатомических изменений и функциональных нарушений в тазобедренном суставе, к которым приводит это заболевание, а также высоким уровнем инвалидности пациентов уже в раннем возрастном периоде.

Освоение данной программы, включающей в себя стажировку на рабочем месте в специализированном отделении, позволит специалисту выработать дифференцированный подход к максимально эффективной методике хирургического лечения в зависимости от степени дисплазии и характера нарушения соотношений в тазобедренном суставе.

## **I. Цель дополнительной профессиональной программы повышения квалификации врачей:**

1. Ознакомить специалистов с различными клинико-рентгенологическими вариантами проявления различных степеней тяжести дисплазии тазобедренных суставов;
2. Освоить дифференцированный подход к выбору методики хирургической коррекции тазового и бедренного компонента сустава;
3. Определить порядок оказания медицинской помощи детям с различной степенью тяжести дисплазии тазобедренных суставов

## **II. Задача стажировки:**

1. Обучить специалистов определению особенностей деформаций тазобедренного сустава при дисплазии тазобедренных суставов различной степени тяжести;
2. Обучить современным принципам диагностики с интерпретацией полученных данных клинического и лучевого методов исследования состояния тазобедренного сустава у детей с дисплазией тазобедренных суставов различной степени тяжести;

3. Обучить специалистов дифференцированному подходу к выбору оптимальной методики хирургического лечения дисплазии тазобедренных суставов различной степени тяжести.

**Трудоемкость освоения программы 144 академических часа.**

### **III. Планируемые результаты обучения врачей, успешно освоивших дополнительную профессиональную программу повышения квалификации:**

*(Результаты обучения по Программе направлены на увеличение знаний, умений и совершенствование компетенций, приобретённых в рамках полученного ранее профессионального образования, и на формирование новых профессиональных компетенций в рамках имеющейся квалификации, качественное изменение которых осуществляется в результате обучения).*

**По основной специальности :травматология и ортопедия**

#### **Трудовые действия подлежащие совершенствованию в результате освоения Программы:**

1. Интерпретация и анализ информации, полученной от пациентов (их законных представителей) с травмами, заболеваниями и (или) состояниями костно-мышечной системы.
2. Обоснование объема инструментального и лабораторного исследования пациентов с травмами, заболеваниями и (или) состояниями костно-мышечной системы в соответствии с действующим порядком оказания медицинской помощи, клиническими рекомендациями (протоколами лечения) по вопросам оказания медицинской помощи, с учетом стандартов медицинской помощи.
3. Интерпретация и анализ результатов инструментальных и лабораторных исследований пациентов с травмами, заболеваниями и (или) состояниями костно-мышечной системы
4. Определение медицинских показаний для оказания скорой, в том числе скорой специализированной, медицинской помощи пациентам с травмами, заболеваниями и (или) состояниями костно-мышечной системы в соответствии с действующими порядками оказания медицинской помощи, клиническими рекомендациями (протоколами лечения) по вопросам оказания медицинской помощи, с учетом стандартов медицинской помощи

#### **Знания подлежащие совершенствованию в результате освоения Программы:**

1. Методика осмотра и обследования пациентов с травмами, заболеваниями и (или) состояниями костно-мышечной системы
2. Анатомо-функциональное состояние костно-мышечной системы у пациентов при травмах, заболеваниях и (или) состояниях костно-мышечной системы
3. Этиология и патогенез, патоморфология, клиническая картина, дифференциальная диагностика, особенности течения, осложнения и исходы при травмах, заболеваниях и (или) состояниях костно-мышечной системы

#### **Умения подлежащие совершенствованию в результате освоения Программы:**

1. Осуществлять сбор жалоб, анамнеза жизни и заболевания, социального и профессионального анамнеза у пациентов с травмами, заболеваниями и (или) состояниями костно-мышечной системы
2. Оценивать анатомо-функциональное состояние пациентов при травмах, заболеваниях и (или) состояниях костно-мышечной системы
3. Обосновывать и планировать объем инструментального и лабораторного исследования пациентов с травмами, заболеваниями и (или) состояниями костно-мышечной системы в соответствии с действующими порядками оказания медицинской помощи, клиническими рекомендациями (протоколами лечения) по вопросам оказания медицинской помощи, с учетом стандартов медицинской помощи
4. Выявлять клинические симптомы и синдромы у пациентов с травмами, заболеваниями и (или) состояниями костно-мышечной системы
5. Определять медицинские показания для оказания скорой, в том числе скорой специализированной, медицинской помощи пациентам с травмами, заболеваниями и (или) состояниями костно-мышечной системы

### **Характеристика профессиональных компетенций врача, подлежащих совершенствованию в результате освоения Программы:**

1. У обучающегося усваиваются следующие универсальные компетенции (УК):
  - готовность к абстрактному мышлению, анализу, синтезу (УК-1);
2. У обучающегося усваиваются следующие общепрофессиональные компетенции (ОПК):
  - способность к использованию современных информационных технологий, разработке, освоению и использованию новых теорий и методов (ОПК-3)
3. У обучающегося усваиваются профессиональные компетенции (ПК) врача:
  - готовность к определению у пациентов патологических состояний, симптомов, синдромов заболеваний, нозологических форм в соответствии с Международной статистической классификацией болезней и проблем, связанных со здоровьем (ПК-5)

### **Новые Трудовые действия формирующиеся в результате освоения Программы:**

1. Определение медицинских показаний для оказания скорой, в том числе скорой специализированной, медицинской помощи пациентам с травмами, заболеваниями и (или) состояниями костно-мышечной системы в соответствии с действующими порядками оказания медицинской помощи, клиническими рекомендациями (протоколами лечения) по вопросам оказания медицинской помощи, с учетом стандартов медицинской помощи

### **Новые Знания формирующиеся в результате освоения Программы.**

По окончании обучения врач должен знать:

#### **1. Общие знания:**

- Принципы и методы хирургического лечения травм, заболеваний и (или) состояний костно-мышечной системы; медицинские показания и медицинские противопоказания; возможные осложнения, побочные действия, нежелательные реакции, в том числе непредвиденные

#### **Специальные знания:**

а.)Травмы, заболевания и (или) состояния костно-мышечной системы, требующие направления пациентов к врачам-специалистам

### **Новые Умения формирующиеся в результате освоения Программы.**

По окончании обучения врач должен уметь:

1. Интерпретировать и анализировать результаты лабораторного исследования пациентов с травмами, заболеваниями и (или) состояниями костно-мышечной системы
2. Разрабатывать план лечения пациентов с травмами, заболеваниями и (или) состояниями костно-мышечной системы в соответствии с действующими порядками оказания медицинской помощи, клиническими рекомендациями (протоколами лечения) по вопросам оказания медицинской помощи, с учетом стандартов медицинской помощи

### **Характеристика новых профессиональных компетенций врача, формирующихся в результате освоения Программы**

У обучающегося формируются следующие новые профессиональные компетенции (ПК):

- готовность к применению полученных знаний при определении методики хирургического лечения пациентов с различной степенью тяжести дисплазии тазобедренных суставов(ПК-х);
- выработка алгоритма оказания медицинской помощи детям с дисплазией тазобедренных суставов различной степени тяжести (ПК-у)

### **IV. Требования к итоговой аттестации:**

Итоговая аттестация по примерной дополнительной профессиональной программе повышения квалификации врачей по «Современный подход к хирургическому лечению патологии тазобедренного сустава диспластического генеза у детей разного возраста» проводится в форме заключительного экзамена и выявляет теоретическую подготовку врача - *итоговое тестирование*; практическую подготовку врача - *решением ситуационных задач*.

### **V. Рабочая программа учебного модуля«Специальные дисциплины»**

<i>Код</i>	<i>Наименование тем, элементов и подэлементов</i>
1.	<b>Особенности организации оказания специализированной медицинской помощи детям с дисплазией тазобедренных суставов</b>
1.1.	Организация работы отделения патологии тазобедренного сустава ФГБУ “НМИЦ детской травматологии и ортопедии им. Г.И. Турнера” Минздрава РФ
1.2.	Особенности организации оказания специализированной медицинской помощи детям с дисплазией тазобедренных суставов различной степени тяжести в регионах РФ

2.	<b>Совершенные взгляды на этиологию и патогенез дисплазии тазобедренных суставов у детей</b>
3.	<b>Анатомические и функциональные особенности состояния тазобедренного сустава у детей с дисплазией тазобедренных суставов различной степени тяжести</b>
4.	<b>Клинический осмотр детей с дисплазией тазобедренных суставов различной степени тяжести</b>
4.1.	Особенности анатомо-функционального состояния тазобедренного сустава у детей дошкольного и дошкольного возраста с дисплазией тазобедренных суставов различной степени тяжести
4.2.	Особенности анатомо-функционального состояния тазобедренного сустава у детей младшего школьного возраста с дисплазией тазобедренных суставов различной степени тяжести
4.3	Особенности анатомо-функционального состояния тазобедренного сустава у детей старшего школьного возраста с дисплазией тазобедренных суставов различной степени тяжести
5.	<b>Лучевые методы обследования детей с дисплазией тазобедренных суставов различной степени тяжести</b>
5.1	Особенности рентгенодиагностики состояния тазобедренного сустава у детей дошкольного и дошкольного возраста с дисплазией тазобедренных суставов различной степени тяжести
5.2	Особенности рентгенодиагностики состояния тазобедренного сустава у детей младшего школьного возраста с дисплазией тазобедренных суставов различной степени тяжести
5.3.	Особенности рентгенодиагностики состояния тазобедренного сустава у детей старшего школьного возраста с дисплазией тазобедренных суставов различной степени тяжести
5.4.	Особенность МР-картины состояния тазобедренного сустава у детей старшего школьного возраста с дисплазией тазобедренных суставов различной степени тяжести
6.	<b>Хирургическое лечение детей с дисплазией тазобедренных суставов различной степени тяжести</b>
6.1	Выбор методики хирургического лечения и особенности планирования реконструктивно-пластической операции на тазобедренном суставе у детей дошкольного и дошкольного возраста с дисплазией тазобедренных суставов различной степени тяжести
6.2	Визуальное ознакомление с техникой хирургического лечения у детей дошкольного и дошкольного возраста с дисплазией тазобедренных суставов различной степени тяжести
6.3	Выбор методики хирургического лечения и особенности планирования реконструктивно-пластической операции на тазобедренном суставе у детей младшего школьного возраста с дисплазией тазобедренных суставов различной степени тяжести
6.4.	Визуальное ознакомление с техникой хирургического лечения у детей младшего школьного возраста с дисплазией тазобедренных суставов различной степени тяжести
6.5.	Выбор методики хирургического лечения и особенности планирования реконструктивно-пластической операции на

	тазобедренном суставе у детей старшего школьного возраста с дисплазией тазобедренных суставов различной степени тяжести
6.6.	Визуальное ознакомление с техникой хирургического лечения у детей старшего школьного возраста с дисплазией тазобедренных суставов различной степени тяжести
7.	<b>Осложнения после реконструктивно-пластических операций на тазобедренном суставе у детей с дисплазией тазобедренных суставов различной степени тяжести и способы их профилактики</b>
8.	<b>Тактика ведения детей с дисплазией тазобедренных суставов различной степени тяжести в послеоперационном периоде</b>
8.1	Особенность ведения детей дошкольного, дошкольного возраста с дисплазией тазобедренных суставов различной степени тяжести в раннем и позднем послеоперационном периоде
8.2.	Особенность ведения детей младшего школьного возраста с дисплазией тазобедренных суставов различной степени тяжести в раннем и позднем послеоперационном периоде
8.3.	Особенность ведения детей старшего школьного возраста с дисплазией тазобедренных суставов различной степени тяжести в раннем и позднем послеоперационном периоде
8.4	Визуальное ознакомление с восстановительным лечением детей старшего школьного возраста с дисплазией тазобедренных суставов различной степени тяжести в раннем послеоперационном периоде

## VI. Учебный план дополнительной профессиональной программы повышения квалификации врачей

Категория обучающихся (врач по специальности травматология и ортопедия, обучающиеся по программам высшего образования: программе подготовки научно-педагогических кадров в аспирантуре или программе ординатуры по специальности травматология и ортопедия)

Трудоемкость обучения: 144 академических часа.

Режим занятий: 6 академических часа в день.

Форма обучения: (очная).

Код	Наименование разделов дисциплин и тем	Всего часов	В том числе				Форма контроля
			лекции	ПЗ	СЗ	СР <sup>1</sup>	
<b>Рабочая программа учебного модуля</b>							
1.	<b>Особенности организации оказания специализированной медицинской помощи детям с дисплазией тазобедренных суставов</b>	<b>6</b>		<b>1</b>	<b>3</b>	<b>2</b>	
1.1.	Организация работы отделения патологии тазобедренного сустава	3		1	2		

<sup>1</sup>ПЗ- практические занятия, СЗ – семинарные занятия, СР – самостоятельная работа

	ФГБУ “НМИЦ детской травматологии и ортопедии им. Г.И. Турнера” Минздрава России						
1.2.	Особенности организации оказания специализированной медицинской помощи детям с дисплазией тазобедренных суставов различной степени тяжести в регионах РФ	3			1	2	
2.	<b>Совершенные взгляды на этиологию и патогенез дисплазии тазобедренных суставов у детей</b>	2			1	1	
3.	<b>Анатомические и функциональные особенности состояния тазобедренного сустава у детей с дисплазией тазобедренных суставов различной степени тяжести</b>	2			1	1	
4	<b>Клинический осмотр детей с дисплазией тазобедренных суставов различной степени тяжести</b>	18		15	2,5	2,5	
4.1.	Особенности анатомо-функционального состояния тазобедренного сустава у детей дошкольного и дошкольного возраста с дисплазией тазобедренных суставов различной степени тяжести	6		5	0,5	0,5	
4.2.	Особенности анатомо-функционального состояния тазобедренного сустава у детей младшего школьного возраста с дисплазией тазобедренных суставов различной степени тяжести	6		5	0,5	0,5	
4.3.	Особенности анатомо-функционального состояния тазобедренного сустава у детей старшего школьного возраста с дисплазией тазобедренных суставов различной степени тяжести	6		5	0,5	0,5	
5.	<b>Лучевые методы обследования детей с дисплазией тазобедренных суставов различной степени тяжести</b>	6		2	2	2	
5.1.	Особенности рентгенодиагностики состояния тазобедренного сустава у детей дошкольного	1,5		0,5	0,5	0,5	



	дошкольного возраста с дисплазией тазобедренных суставов различной степени тяжести						
5.2.	Особенности рентгенодиагностики состояния тазобедренного сустава у детей младшего школьного возраста с дисплазией тазобедренных суставов различной степени тяжести	1,5		0,5	0,5	0,5	
5.3.	Особенности рентгенодиагностики состояния тазобедренного сустава у детей старшего школьного возраста с дисплазией тазобедренных суставов различной степени тяжести	1,5		0,5	0,5	0,5	
5.4.	Особенность МР-картины состояния тазобедренного сустава у детей старшего школьного возраста с дисплазией тазобедренных суставов различной степени тяжести	1,5		0,5	0,5	0,5	
6.	<b>Хирургическое лечение детей с дисплазией тазобедренных суставов различной степени тяжести</b>	<b>87</b>		<b>54</b>	<b>6</b>	<b>27</b>	
6.1.	Выбор методики хирургического лечения и особенности планирования реконструктивно-пластической операции на тазобедренном суставе у детей преддошкольного и дошкольного возраста с дисплазией тазобедренных суставов различной степени тяжести	7		2	2	3	
6.2.	Визуальное ознакомление с техникой хирургического лечения у детей преддошкольного дошкольного возраста с дисплазией тазобедренных суставов различной степени тяжести	18		12		6	
6.3.	Выбор методики хирургического лечения и особенности планирования реконструктивно-пластической операции на тазобедренном суставе у детей младшего школьного возраста с дисплазией тазобедренных суставов различной степени тяжести	7		2	2	3	
6.4.	Визуальное ознакомление с техникой хирургического лечения у детей младшего школьного	24		18		6	

	возраста с дисплазией тазобедренных суставов различной степени тяжести						
6.5.	Выбор методики хирургического лечения и особенности планирования реконструктивно-пластической операции на тазобедренном суставе у детей старшего школьного возраста с дисплазией тазобедренных суставов различной степени тяжести	7		2	2	3	
6.6.	Визуальное ознакомление с техникой хирургического лечения у детей старшего школьного возраста с дисплазией тазобедренных суставов различной степени тяжести	24		18		6	
7.	<b>Осложнения после реконструктивно-пластических операций на тазобедренном суставе у детей с дисплазией тазобедренных суставов различной степени тяжести и способы их профилактики</b>	<b>12</b>		<b>8</b>	<b>2</b>	<b>2</b>	
8.	<b>Тактика ведения детей с дисплазией тазобедренных суставов различной степени тяжести в послеоперационном периоде</b>	<b>10</b>		<b>7</b>	<b>3</b>		
8.1.	Особенность ведения детей дошкольного возраста с различной степенью тяжести дисплазии тазобедренного сустава в раннем и позднем послеоперационном периоде	1			1		
8.2.	Особенность ведения детей младшего школьного возраста с различной степенью тяжести дисплазии тазобедренного сустава в раннем и позднем послеоперационном периоде	1			1		
8.3.	Особенность ведения детей старшего школьного возраста с различной степенью тяжести дисплазии тазобедренного сустава в раннем и позднем послеоперационном периоде	1			1		
8.4.	Визуальное ознакомление с восстановительным лечением детей старшего школьного возраста с различной степенью тяжести	7		7			

	дисплазии тазобедренного сустава в раннем послеоперационном периоде					
<b>Итоговая аттестация</b>		1				
<b>Всего</b>		<b>144</b>		<b>88</b>	<b>16</b>	<b>39</b>

**VII. Организационно-педагогические условия реализации дополнительной профессиональной программы повышения квалификации:**

а) учебно-методическая документация и материалы по всем разделам (модулям) программы):

Презентация «Современный подход к хирургическому лечению патологии тазобедренного сустава диспластического генеза у детей разного возраста»

Методические пособия и диссертационные исследования расположенные в научной библиотеке Центра.

б) учебно-методическая литература для внеаудиторной работы обучающихся:

1. Баиндурашвили, А.Г. Врожденный вывих бедра у детей грудного возраста: клиника, диагностика, консервативное лечение / А.Г. Баиндурашвили, С.Ю. Волошин, А.И. Краснов. – Санкт-Петербург : Спец. Лит, 2016. – 95с.
2. Баиндурашвили, А.Г. Планирование корригирующей остеотомии бедренной кости с использованием 3D-моделирования. Часть I / А.Г. Баиндурашвили, В.Е. Басков, А.В. Филиппова [и др.] // Ортопедия, травматология и восстановительная хирургия детского возраста. – 2016. – Т. 4, Вып. 3. – С. 52–58.
3. Баиндурашвили, А.Г. Применение трехмерной печати в хирургии позвоночника и другой костной патологии / А.Г. Баиндурашвили, С.В. Виссарионов, М.С. Познович, А.В. Овечкина, А.В. Залетина // Современные проблемы науки и образования. – 2019. – № 6; URL: <http://science-education.ru/ru/article/view?id=29359> (дата обращения: 26.12.2019).
4. Басков, В.Е. Планирование корригирующей остеотомии бедренной кости с использованием 3D-моделирования. Часть II / В.Е. Басков, А.Г. Баиндурашвили, А.В. Филиппова, Д.Б. Барсуков, А.И. Краснов, И.Ю. Поздникин, П.И. Бортулев // Ортопедия, травматология и восстановительная хирургия детского возраста. – 2017. – Т. 5, Вып. 3. – С. 74–79.
5. Басков, В.Е. Транспозиция вертлужной впадины после подвздошно-седалищной остеотомии таза при лечении дисплазии тазобедренного сустава у детей / В.Е. Басков, М.М. Камоско, Д.Б. Барсуков [и др.] // Ортопедия, травматология и восстановительная хирургия детского возраста. – 2016. – Т. 4, Вып. 2. – С. 5–11.
6. Бортулёв П.И. Клинико-рентгенологические показатели позвоночно-тазовых соотношений у детей с диспластическим подвывихом бедра / П.И. Бортулёв, С.В. Виссарионов, В.Е. Басков, А.А. Овечкина, Д.Б. Барсуков, И.Ю. Поздникин // Травматология и ортопедия России. - 2018. - Т. 24, № 3. - С. 74-82. <https://doi.org/10.21823/2311-2905-2018-24-3-74-82>
7. Бортулёв П.И. Применение индивидуальных шаблонов при тройной остеотомии таза у детей с диспластическим подвывихом бедра (предварительные результаты) / П.И.

- Бортулёв, С.В. Виссарионов, В.Е. Басков, Д.Б. Барсуков, И.Ю. Поздникин, М.С. Познович // Травматология и ортопедия России. - 2019. - Том 25, N 3. - С. 47-56. - <https://doi.org/10.21823/2311-2905-2019-25-3-47-56>.
8. Бортулёв П.И. Сравнительный анализ среднесрочных результатов комплексного лечения детей с диспластическим коксартрозом I-II стадии / П.И. Бортулёв, С.В. Виссарионов, О.В. Бортулёва, В.Е. Басков, Д.Б. Барсуков, И.Ю. Поздникин, Т.В. Баскаева //Травматология и ортопедия России. - 2020. - Том 26, N 3. - С. 93-105. <https://doi.org/10.21823/2311-2905-2020-26-3>
  9. Бортулёва, О.В. Оценка клинико-функционального состояния тазобедренного сустава на этапах комплексного лечения диспластического коксартроза I-II стадии у детей :дис. ...канд. мед. наук / Бортулёва Оксана Вячеславовна. – Санкт-Петербург, 2019. – 43 с.
  10. Волошин, С.Ю. Комплексное функциональное лечение врожденного вывиха бедра у детей грудного возраста :автореф. дис. ...канд. мед. наук: / Волошин Сергей Юрьевич. – Санкт-Петербург, 2005. – 25с.
  11. Камоско, М.М. Диспластический коксартроз у детей и подростков. (Клиника, патогенез, хирургическое лечение) / М.М. Камоско, А.Г. Баиндурашвили. – Санкт-Петербург :СпецЛит, 2010. – 199 с.
  12. Камоско, М.М. Транспозиция вертлужной впадины при нестабильности тазобедренного сустава диспластического генеза: автореф. дис. ... д-ра мед. наук. / Камоско Михаил Михайлович. – Санкт-Петербург, 2007. – 35с.
  13. Поздникин, Ю.И. Реконструктивно-восстановительные операции при врожденном вывихе бедра у детей: автореф. дис... д-ра мед. наук.–Казань, 1983.– 37 с.
  14. Поздникин, Ю.И. Реконструктивно-восстановительные операции при врожденном вывихе бедра у детей :дис... д-ра мед.наук / Поздникин Юрий Иванович. – Ленинград, 1983. – 72 с.
  15. Поздникин, И.Ю. Хирургическое лечение детей младшего возраста с дисплазией тазобедренного сустава и врожденным вывихом бедра :дис. ... канд. мед. наук / Поздникин Иван Юрьевич. – Санкт-Петербург, 2006. – 244 с.

в) материально-техническая база, обеспечивающая организацию всех видов дисциплинарной подготовки:

*ФГБУ «НМИЦ детской травматологии и ортопедии имени Г.И. Турнера» Минздрава России расположенный по адресу: Санкт-Петербург, г. Пушкин, ул. Паркова 64-68.*

*Для реализации программы используются:*

- *актовый зал (компьютер, демонстрационный экран)*
- *операционный блок (операционная №2, наборы хирургических инструментов)*
- *отделение №3 (отделение патологии тазобедренного сустава)*
- *консультативно-поликлиническое отделение (Санкт-Петербург, г. Пушкин, ул. Паркова 64-68)*
- *консультативно-диагностический центра (Санкт-Петербург, ул. Лахтинская 12А8)*

г) кадровое обеспечение реализации Программы (специалисты отделения патологии тазобедренного сустава):

<i>Бортулёв Павел Игоревич</i>	- к.м.н., руководитель отделения патологии тазобедренного сустава
<i>Барсуков Дмитрий Борисович</i>	- к.м.н., старший научный сотрудник отделения патологии тазобедренного сустава, врач травматолог-ортопед
<i>Басков Владимир Евгеньевич</i>	- к.м.н., руководитель управления по взаимодействию с регионами, врач травматолог-ортопед.
<i>Волошин Сергей Юрьевич</i>	- к.м.н., заслуженный врач РФ, заведующий отделения патологии тазобедренного сустава
<i>Поздникин Иван Юрьевич</i>	- к.м.н., научный сотрудник отделения патологии тазобедренного сустава, врач травматолог-ортопед
<i>Баскаева Тамила Владимировна</i>	- врач травматолог-ортопед отделения патологии тазобедренного сустава

Специалисты Учебно-методического отдела:

<i>Долженко Наталья Валентиновна</i>	- Руководитель Учебно-методического отдела
<i>Костомарова Екатерина Андреевна</i>	- Старший специалист по профессиональному образованию
<i>Изюмова Мария Александровна</i>	- Специалист по учебно-методической работе 2 категории
<i>Максимова Елена Николаевна</i>	- Специалист по учебно-методической работе
<i>Цывьян Ольга Владимировна</i>	- Специалист по учебно-методической работе

д) законодательство Российской Федерации

- Профстандарт 02.044 Врач-травматолог-ортопед от 12 ноября 2018 года N 698н (Зарегистрировано в Минюстиции России 4 декабря 2018 года, регистрационный N 52868)

- Приказ Министерства образования и науки РФ от 26 августа 2014 г. № 1109 "Об утверждении федерального государственного образовательного стандарта высшего образования по специальности 31.08.66 Травматология и ортопедия (уровень подготовки кадров высшей квалификации)" (Зарегистрировано в Минюсте России 29.10.2014 N 34507)

- е) оценка знаний и умений осуществляется путём:
- *тестовые задания*
  - *ситуационные задачи с клиническими примерами*

### **VIII. Реализация программы в форме стажировки:**

База стажировки: *ФГБУ «НМИЦ детской травматологии и ортопедии имени Г.И. Турнера» Минздрава России, отделение №3 (отделение патологии тазобедренного сустава)*

Задачи стажировки:

1. Обучить специалистов определению особенностей деформаций тазобедренного сустава при дисплазии тазобедренных суставов различной степени тяжести.
2. Обучить специалистов современным принципам диагностики с интерпретацией полученных данных клинического и лучевого методов исследования состояния тазобедренного сустава у детей с дисплазией тазобедренных суставов различной степени тяжести.
3. Обучить специалистов дифференцированному подходу к выбору оптимальной методики хирургического лечения дисплазии тазобедренных суставов различной степени тяжести.

Характер стажировки: индивидуальный

Описание стажировки: обучающиеся участвуют в проведении осмотров, консилиумов, обходов с руководителем отделения, в обсуждении тактики лечения и выбора оптимальной методики хирургической коррекции тазового и бедренного компонентов сустава у пациентов с различной степенью тяжести дисплазии тазобедренных суставов. Проводиться визуальное ознакомление с методиками современных реконструктивно-пластических операций на тазобедренном суставе в отделении патологии тазобедренного сустава Центра.

Стажировка носит *индивидуальный* характер и может предусматривать такие виды деятельности, как:

- работу с наставником (амбулаторно, стационарно, обучение в операционной) для освоения новых профессиональных навыков: Совместно с руководителем, заведующим и сотрудниками отделения обучиться методике осмотра и обследования пациентов с различной степенью тяжести дисплазии тазобедренных суставов с определением патогномичных (“impingement”) тестов, уметь интерпретировать и анализировать результаты лучевого исследования у пациентов с различной степенью тяжести дисплазии тазобедренных суставов, обучиться выбору адекватной методики хирургического лечения пациентов с различной степенью тяжести дисплазии тазобедренных суставов
- самостоятельную работу над совершенствованием новых профессиональных навыков: осуществление осмотра и обследования пациентов

с различной степенью тяжести дисплазии тазобедренных суставов с определением патогномоничных (“impingement”) тестов, интерпретации и анализа результатов лучевого исследования у пациентов с различной степенью тяжести дисплазии тазобедренных суставов

- изучение организации и методики работ в организации: выработать тактику ведения пациентов с различной степенью тяжести дисплазии тазобедренных суставов и порядок оказания им медицинской помощи в субъектах Российской Федерации

#### **IX. Итоговая аттестация:**

Освоение Программы завершается итоговой аттестацией обучающихся.

Обучающиеся допускаются к итоговой аттестации после изучения Программы в объеме, предусмотренном учебным планом.

Итоговая аттестация осуществляется посредством:

1. Тестовые задания
2. Решение ситуационных задач

Обучающиеся, освоившие Программу и успешно прошедшие итоговую аттестацию, получают документ о дополнительном профессиональном образовании установленного образца – удостоверение о повышении квалификации.

#### **X. Фонд оценочных средств (приложение № 2,3):**

Тесты:

60 тестов.

Ситуационные задачи:

9 ситуационных задач на 144 академических часа программы ДПП ПК.

#### **XI. Список литературы:**

1. Поздникин Ю.И., Камоско М.М., Краснов А.И. с соавт. Система лечения дисплазии тазобедренного сустава и врожденного вывиха бедра как основа профилактики диспластического коксартроза // Вестник травматологии и ортопедии им. Н.Н.Приорова. - 2007; №3. – С.63-71  
Pozdnikin Yu.I., Kamosko M.M., Krasnov A.I. et al. Sistemalecheniyadisplaziiitazobedrennogosustava i vrozhdennogovyvikhbedrakakosnovaprofilaktikidisplasticheskogokoksartroza. Vestniktravmatologiiortopediiim. N.N. Priorova. 2007;(3):63-71. (InRuss).
2. Kotlarsky P., Haber R., Bialik V., Eidelman M. Developmental dysplasia of the hip: What has changed in the last 20 years? // World J Orthop 2015; 6:886-901.
3. Сертакова А.В., Морозова О.Л., Рубашкин С.А., Тимаев М.Х., Норкин И.А. Перспективы молекулярной диагностики дисплазии тазобедренных суставов у детей // Вестник Российской академии медицинских наук.2017; - Т.72. - № 3. - С. 195-202. Sertakova A.V., Morozova O.L., Rubashkin S.A., TimaevM.Kh., Norkin I.A Challenges of molecular-based diagnosis developmental dysplasia of the hip in childhood. VestnikRossiiskoiakademii meditsinskikh nauk. 2017;72(3):195-202 (In Russ). doi:10.15690/vramn806

4. Поздникин И.Ю., Басков В.Е., Волошин С.Ю., Барсуков Д.Б., Краснов А.И., Познович М.С. с соавт. Ошибки диагностики и начала консервативного лечения детей с врожденным вывихом бедра // Ортопедия, травматология и восстановительная хирургия детского возраста. 2017; – Т.5. №2. – С.42 - 51  
Pozdnikin I.Yu., Baskov V.E., Voloshin S.Yu., Barsukov D.B., Krasnov A.I., Poznovich M.S. Errors of diagnosis and the initiation of conservative treatment in children with congenital hip dislocation. *Ortopediya, travmatologiya i vosstanovitel'nayakhirurgiyadetskogovozrasta*. 2017;5(3):42-51 (In Russ). doi:10.17816/PTORS5242-51
5. Камоско М.М., Григорьев И.В. Остеотомии таза в лечении диспластической патологии тазобедренного сустава // Вестник травматологии и ортопедии им. Н.Н. Приорова. 2010; - №1. – С. 90 – 93  
Kamosko M.M., Grigor'ev I.V. Pelvic osteotomies at treatment of dysplastic hip pathology // *Vestnik travmatologii i ortopedii im. N.N. Priorova*. 2010;1:90-93. (In Russ).
6. Sutherland D.H., Moore M. Clinical and radiographic outcome of patients treated with double innominate osteotomy for congenital hip dysplasia // *J Pediatr Orthop* 1991;11(2):143-8. doi: 10.1097/01241398-199103000-00001
7. Камоско М.М., Басков В.Е., Мельченко Е.В., Григорьев И.В. Новая технология транспозиции вертлужной впадины // Вестник травматологии и ортопедии им. Н.Н. Приорова. 2008; - №4. – С. 48 – 50  
Kamosko M.M., Baskov V.E., Mel'chenko E.V., Grigor'ev I.V. New technique for acetabulum transposition // *Vestnik travmatologii i ortopedii im. N.N. Priorova*. 2008;4:48-50. (In Russ).
8. Камоско М.М., Баиндурашвили А.Г. Диспластический коксартроз у детей и подростков (клиника, патогенез, хирургическое лечение). СПб. 2010: 54 – 72 [Kamosko M.M., Baindurashvili A.G. *Displasticheski koksartroz u detei i podrostkov (klinika, patogenez, khirurgicheskoe lechenie)*. Saint-Petersburg. 2010: 54 – 72 (in Russ).]
9. Поздникин Ю.И., Камоско М.М. Пути улучшения исходов лечения дисплазии тазобедренного сустава у детей // *Актуальные вопросы детской травматологии и ортопедии*. СПб., 2005. - С. 239-247 [Pozdnikin Yu.I., Kamosko M.M. *Puti uluchsheniya iskhodov lecheniya displazii tazobedrennogo sustava u detei* // *Aktual'nye voprosy detskoi travmatologii i ortopedii*. Saint-Petersburg; 2005:239-247 (In Russ).]
10. Leunig M., Ganz R. The evolution and concepts of joint-preserving surgery of the hip // *Bone Joint J*. 2014;96:B5–18 doi.org/10.1302/0301-620X.96B1.32823
11. Li Y, Xu H, Slongo T et al. Bernese-type triple pelvic osteotomy through a single incision in children over five years: a retrospective study of twenty eight cases. *Int Orthop*. 2018;42(12):2961-2968. doi: 10.1007/s00264-018-3946-3.
12. Farsetti P, Caterini R, De Maio F et al. Tonnis triple pelvic osteotomy for the management of late residual acetabular dysplasia: mid-term to long-term follow-up study of 54 patients. *J Pediatr Orthop B*. 2018 Nov 26. doi: 10.1097/BPB.0000000000000575.
13. Grigoryan G., Korcek L., Eidelman M., Paley D., Nelson S. Direct Lateral Approach for Triple Pelvic Osteotomy // *J Am Acad Orthop Surg*. 2020;28(2):e64-e70. doi: 10.5435/JAAOS-D-16-00918. PMID: 31157758.
14. Mimura T., Mori K., Kawasaki T., Imai S., Matsusue Y. Triple pelvic osteotomy: Report of our mid-term results and review of literature // *World J Orthop*. 2014;5(1):14-22. doi: 10.5312/wjo.v5.i1.14.
15. Giori N.J., Trousdale R.T. Acetabular retroversion is associated with osteoarthritis of the hip // *Clin Orthop Relat Res*. 2003;417:263–9 doi: 10.1097/01.blo.0000093014.90435.64. PMID: 14646725.
16. Bech N.H., Haverkamp D. Impingement around the hip: beyond cam and pincer // *EFORT Open Rev*. 2018;3(2):30-38. doi: 10.1302/2058-5241.3.160068.




17. Goronzy J., Franken L., Hartmann A., Thielemann F., Blum S., Günther K.P., Nowotny J., Postler A. Acetabular- and femoral orientation after periacetabular osteotomy as a predictor for outcome and osteoarthritis //BMC MusculoskeletDisord. 2020;21(1):846. doi: 10.1186/s12891-020-03878-y.
18. Hayashi S., Hashimoto S., Matsumoto T., Takayama K., Kamenaga T., Niikura T., Kuroda R. Preoperative anterior coverage of the medial acetabulum can predict postoperative anterior coverage and range of motion after periacetabular osteotomy: a cohort study //J Orthop Surg Res. 2020;15(1):312. doi: 10.1186/s13018-020-01818-z.
19. Castaneda P., Vidal-Ruiz C., Me'ndez A., Salazar D.P., Torres A. How Often Does Femoroacetabular Impingement Occur After an Innominate Osteotomy for Acetabular Dysplasia? // Clin Orthop Relat Res. 2016;474:1209–1215 doi: 10.1007/s11999-016-4721-7
20. Robb C.A., Datta A., Nayeemuddin M., Bache C.E. Assessment of acetabular retroversion following long term review of Salter's osteotomy //Hip Int. 2009;19(1):8-12. doi: 10.1177/112070000901900102
21. Dora C., Mascard E., Mladenov K., Seringe R. Retroversion of the acetabular dome after Salter and triple pelvic osteotomy for congenital dislocation of the hip //J Pediatr Orthop B. 2002;11(1):34-40. doi: 10.1097/00009957-200201000-00006
22. Lerch T.D., Steppacher S.D., Liechti E.F., Tannast M., Siebenrock K.A. One-third of Hips After Periacetabular Osteotomy Survive 30 Years With Good Clinical Results, No Progression of Arthritis, or Conversion to THA //Clin Orthop Relat Res. 2017;475(4):1154-1168. doi: 10.1007/s11999-016-5169-5.
23. Басков В.Е., Камоско М.М., Барсуков Д.Б., Поздникин И.Ю., Кожевников В.В., Григорьев И.В., Бортулёв П.И. Транспозиция вертлужной впадины после подвздошно-седалищной остеотомии таза при лечении дисплазии тазобедренного сустава у детей // Ортопедия, травматология и восстановительная хирургия детского возраста. – 2016. – Т.4. – Вып.2. – с 5-11  
Baskov V.E., Kamosko M.M., Barsukov D.B., Pozdnikin I.Yu., Kozhevnikov V.V., Grigor'ev I.V., Bortulev P.I. Transpozitsiyavertluzhnoivpadinyposlepodvzdoshno-sedalishchnoiosteotomiitazaprilecheniidisplaziiitazobedrennogosustava. Ortopediya, travmatologiya I vosstanovitel'nayakhirurgiyadetskogovozrasta. 2016;(2)4:5-11(in Russ) doi: 10.17816/PTORS425-11
24. M'sabah D.L., Assi C., Cottalorda J. Proximal femoral osteotomies in children // Orthopaedics & Traumatology: Surgery & Research. 2013. 99S:S171-186 DOI: 10.1016/j.otsr.2012.11.003
25. Бортулёв П.И., Виссарионов С.В., Басков В.Е., Барсуков Д.Б., Поздникин И.Ю., Познович М.С. Применение индивидуальных шаблонов при тройной остеотомии таза у детей с диспластическим подвывихом бедра (предварительные результаты) // Травматология и ортопедия России. 2019. – Т. 25. № 4 – с. 47-56.  
Bortulev P.I., Vissarionov S.V., Baskov V.E., Barsukov D.B., Pozdnikin I.Yu., Poznovih M.S. [Patient specific templates for triple pelvic osteotomy in children with dysplastic hip subluxation (preliminary results)]. TravmatologiyaiortopediyaRossii [Traumatology and Orthopedics of Russia]. 2019;25(3):47-56. (In Russ).doi: 10.21823/2311-2905-2019-25-3-47-56.
26. Тихилов Р.М., Шубняков И.И., Плиев Д.Г. с соавт. Возможности рентгенографии в ранней диагностике патологии тазобедренного сустава // Травматология и ортопедия России.- 2017; - Т.23. - №1. - С.117-131  
Tikhilov R.M., Shubnyakov I.I., Pliev D.G.et al. Roentgenography potentialities for early diagnosis of hip pathologies //TravmatologiyaiortopediyaRossii. 2017;23(1):117-131. (In Russ). doi:10.21823/2311-2017-23-1-117-131
27. Reynolds D., Lucas J., Klaue K. Retroversion of the acetabulum. A cause of hip pain // J Bone Joint Surg Br. 1999;81(2):281-8 doi: 10.1302/0301-620x.81b2.8291

28. Wenger D.E., Kendell K.R., Miner M.R., Trousdale R.T. Acetabular labral tears rarely occur in the absence of bony abnormalities // *Clin OrthopRelat Res.* 2004;(426):145-150. doi: 10.1097/01.blo.0000136903.01368.20
29. Kiyama T., Naito M., Shiramizu K., Shinoda T. Postoperative acetabular retroversion causes posterior osteoarthritis of the hip // *Int Orthop.* 2009;33(3):625-31. doi: 10.1007/s00264-007-0507-6.
30. van Hellemond G.G., Sonneveld H., Schreuder M.H., Kooijman M.A., de Kleuver M. Triple osteotomy of the pelvis for acetabular dysplasia: results at a mean follow-up of 15 years // *J Bone Joint Surg Br.* 2005;87(7):911-5. doi: 10.1302/0301-620X.87B7.15307.
31. El-Hajj G., Abdel-Nour H., Ayoubi R., Maalouly J., Jabbour F., Ashou R., Nehme A. The Ischial Spine in Developmental Hip Dysplasia: Unraveling the Role of Acetabular Retroversion in Periacetabular Osteotomy // *Adv Orthop.* 2020;2020:1826952. doi: 10.1155/2020/1826952.
32. Konya M.N., Tuhanioglu Ü., Aslan A. et al. A comparison of short-term clinical and radiological results of Tönnis and Steel pelvic osteotomies in patients with acetabular dysplasia. *EklemHastalikCerrahisi.* 2013;24(2):96-101. doi: 10.5606/ehc.2013.22.
33. Кожевников В.В., Ворончихин Е.В., Григоричева Л.Г., Лобанов М.Н., Буркова И.Н. Показания и эффективность лечения детей с остаточной дисплазией тазобедренного сустава путем тройной остеотомии таза // *Детская хирургия.* – 2017. – Т. 21. №4 – с. 197-201  
Kozhevnikov V. V., Voronchikhin E.V., Grigoricheva L.G., Lobanov M.N., Burkova I.N. Indications for and efficiency of treatment of children with residual hip joint dysplasia by triple pelvic osteotomy. *Children surgery.* 2017; 21(4):197-201. doi:10.18821/1560-9510-2017-21-4-197-201
34. Соколовский О.А. Результаты тройной остеотомии таза при дисплазии тазобедренного сустава у подростков // *Вестник ВГМУ.* - 2012. – Т. 11. №4 - с.74-49  
Sokolovskii O.A. Rezul'taty troinoi osteotomii tazyapridisplaziitazobedrennogosustava u podrostkov. *Vestnik VGMU.* 2012;11(4):74-49 (InRuss).
35. Direito-Santos B, França G, Nunes J, Costa A, Rodrigues EB, Silva AP, Varanda P. Acetabular retroversion: Diagnosis and treatment // *EFORT Open Rev.* 2018;3(11):595-603. doi: 10.1302/2058-5241.3.180015.




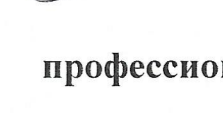
**ХII. Автор/составитель, ответственный за предоставление материалов дополнительной профессиональной программы повышения квалификации:**

- сведения об авторе/составителе<sup>2</sup>: Бортулёв Павел Игоревич к.м.н., руководитель отделения №3, сертификат специалиста «травматология и ортопедия» №76547 от 11 марта 2017 года,
- контактные данные автора/составителя: pavel.bortulev@yandex.ru; +7 (952) 264-47-35.

**Доля участия авторов ДПП ПК<sup>2</sup>:**

ФИО автора	% участия	Подпись
Бортулёв Павел Игоревич	30%	
Басков Владимир Евгеньевич	20%	

<sup>2</sup>Заполняется при условии наличия соавторства при разработке материалов ДПП ПК.

Барсуков Дмитрий Борисович <i>dbbarsukov@gmail.com; 89119974491</i>	20%	
Поздникин Иван Юрьевич сертификат специалиста «травматология и ортопедия» №76562 от 11 марта 2017 года; <i>pozdnikin@gmail.com; 89516623260</i>	10%	
Волошин Сергей Юрьевич	10%	
Баскаева Тамила Владимировна	10%	

**ХIII. Рецензент материалов дополнительной профессиональной программы повышения квалификации:**

Кожевников Вадим Витальевич, к.м.н., заведующий отделением травматологии и ортопедии (детское) ФГБУ «Федеральный центра травматологии, ортопедии и эндопротезирования (г. Барнаул)» Минздрава России

e-mail: [Vadim-barnaul@bk.ru](mailto:Vadim-barnaul@bk.ru)

Телефон раб.: 8 (3852) 29-75-18

Телефон моб.: +7 (960) 963-24-87

СОГЛАСОВАНО:

Руководитель отделения  /Бортулев П.И.